

Ocena gęstości optycznej materiałów służących do wypełniania kanałów z szerokim otworem wierzchołkowym

Evaluation of the radiopacity of the materials used for sealing root canals with a wide apical gap

¹ Studenckie Koło Naukowe przy Katedrze i Zakładzie Stomatologii Zachowawczej i Endodoncji Pomorski Uniwersytet Medyczny w Szczecinie

² Katedra i Zakład Stomatologii Zachowawczej i Endodoncji, Pomorski Uniwersytet Medyczny w Szczecinie

Streszczenie

Wstęp. Wyzwaniem dla lekarza stomatologa jest uzyskanie optymalnego uszczelnienia wierzchołkowego, które decyduje o powodzeniu przeprowadzonego leczenia. Duże znaczenie ma wybór odpowiedniego materiału, którego właściwości fizyko-chemiczne pozwalają uwidocznić jakość wypełnienia na zdjęciu rentgenowskim. Im większa gęstość optyczna materiału, tym lepszy kontrast, a tym samym możliwość prawidłowej oceny wypełnienia.

Cel. Celem pracy była ocena pochłaniania promieniowania rentgenowskiego przez materiały stosowane w endodoncji do wypełniania kanałów z szerokim otworem wierzchołkowym.

Materiał i metody. Do badania użyto trzech materiałów: MTA+ (Cerkamed), Biodentine (Septodont) i gutaperkę z uszczelniaczem AH Plus oraz 27 jednokanałowych korzeni zębów ludzkich. Kanały zostały opracowane metodą tradycyjną pilnikami K do rozmiaru 40 wg ISO. Następnie wprowadzono wiertła Gates-Glidden rozmiar 2 na pełną długość roboczą w celu poszerzenia wierzchołka korzenia. Każdym z trzech badanych materiałów wypełniono 9 kanałów i wykonano zdjęcia RVG z użyciem aparatu rentgenowskiego X-Mind DC (Satelec). Zdjęcia rejestrowano, skanowano i analizowano z użyciem radiografii cyfrowej Digora. Oceny gęstości optycznej obrazu dokonano w oparciu o zmianę barwy analizowanych struktur, przedstawionych w 256 odcieniach szarości. Dla porównania wykonano także zdjęcia tych samych korzeni zębów z płytą szklaną imitującą tkanki policzka wraz z fragmentem kości.

Wyniki. Preparat Biodentine charakteryzował się najmniejszymi wartościami gęstości optycznej i w odniesieniu do zębiny był jednocześnie najmniej kontrastującym materiałem na zdjęciach RVG. Najbardziej widoczna w obrazie rentgenowskim była gutaperka z pastą AH Plus. Pomimo nieznacznie wyższych wartości gęstości optycznej preparatu MTA+ w porównaniu do Biodentine, obydwa materiały były słabo kontrastującymi i widocznymi na zdjęciach RVG. Obecność płytki imitującej policzek wraz z fragmentem kości zmniejszyła gęstość optyczną tych materiałów.

Wnioski. Materiały MTA+ i Biodentine charakteryzują się mniejszą gęstością optyczną niż gutaperka z pastą AH Plus.

Słowa kluczowe: MTA+, Biodentine, gęstość optyczna, zdjęcia RVG.

Abstract

Introduction. Optimal canal filling in the apical region poses a challenge for the dentist and determines therapeutic success. The choice of an appropriate material whose physico-chemical properties enable X-ray visualization of the quality of the filling is of great importance. The higher the density of the material, the better the contrast and thus the possibility of correct assessment of the filling.

Aim. This study was undertaken to assess radiopacity of materials currently used in endodontics for sealing root canals with a wide apical gap.

Material and methods. MTA+ (Cerkamed), Biodentine (Septodont), and gutta-percha with AH Plus paste were used for sealing 27 single-root human teeth. The canals were cleaned with K files to achieve ISO size 40. Next, Gates-Glidden drills size 2 were inserted up to their full working length to enlarge the apex. Each material was used to seal nine canals. X-ray images were taken with the X-Mind DC (Satelec) generator and were recorded, scanned, and analyzed with the Digora digital radiography system. Radiopacity of the image was evaluated on the basis of color change using the 256 levels grayscale. Radiographs of the same roots with a glass plate imitating cheek tissues with a bone fragment were obtained for comparison.

Results. The lowest optical density was found for Biodentine. This material demonstrated the smallest X-ray contrast as compared with dentin. The best radiographic visibility was found for gutta-percha with AH Plus paste. In spite of the slightly greater optical density values of MTA+ in comparison with Biodentine, the contrast and radiographic visibility of both materials was poor. Optical density of the materials was reduced in the presence of the glass plate imitating cheek tissues with a bone fragment.

Conclusions. MTA+ and Biodentine are characterized by lower optical densities than gutta-percha with AH Plus paste.

Keywords: MTA+, Biodentine, radiopacity, X-ray images

Wstęp

Częstym problemem w praktyce stomatologicznej jest konieczność leczenia zębów z szerokim otworem wierzchołkowym np. w zębach stałych niedojrzałych z nieuformowanym wierzchołkiem, podczas zabiegu wstecznego wypełniania kanału po resekcji wierzchołka, a także często po powtórnych leczeniach endodontycznym, gdzie konieczne było rozległe usunięcie zainfekowanych tkanek w okolicy wierzchołkowej korzenia [1–3]. Wyzwaniem dla lekarza stomatologa jest uzyskanie optymalnego uszczelnienia wierzchołkowego, które decyduje o powodzeniu przeprowadzonego leczenia. W przypadku zębów z szerokim otworem wierzchołkowym niemożliwy jest dokładny pomiar długości kanału oraz jego szczelne wypełnienie w tej okolicy. W trakcie kondensacji materiału przy wierzchołku z szerokim otworem, może nastąpić złamanie cienkich ścian korzenia, co jest jednoznaczne z niepowodzeniem leczenia. Usuwanie zainfekowanych tkanek zęba wymaga obfitego płukania środkami odkażającymi. W przypadku szerokich otworów wierzchołkowych, należy zachować szczególną ostrożność podczas płukania oraz zastosować niższe stężenia, aby płyny te nie dostały się poza otwór wierzchołkowy i nie doszło do podrażnienia tkanek okołowierzchołkowych. W takich przypadkach zalecane są preparaty NaOCl o stężeniu 0,5–1,25% [4–6]. W celu kontroli poprawności, jak i monitorowania długoterminowej skuteczności zabiegu, konieczne jest wykonanie zdjęcia rentgenowskiego.

Nie bez znaczenia jest wybór materiału, którego właściwości fizyko-chemiczne pozwalają uwiarygodnić jakość wypełnienia na zdjęciu rentgenowskim. Im większa gęstość optyczna materiału, tym lepszy kontrast, a tym samym możliwość prawidłowej oceny wypełnienia. Na rynku pojawiło się wiele materiałów używanych w celu zamykania kanałów z szerokim otworem wierzchołkowym. Dotychczas najczęściej stosowanym i uważanym za „złoty standard” jest preparat ProRoot MTA (Dentsply Maillefer, USA). ProRoot MTA został wprowadzony do leczenia kilka lat temu jako materiał odontotropowy, stanowiący konglomerat trójtlenków metali. Po połączeniu z wodą, ProRoot MTA tworzy wysoce zasadowy koloidowy żel, który twardniejąc, daje nieprzepuszczalną barierę dla płynów [1, 2, 7]. Cechy te mają pozytywny wpływ na procesy regeneracyjne miążgi. Zaletą materiału jest możliwość aplikacji w wilgotnym środowisku oraz szczelność [2, 8], co powoduje, że jest znakomitym materiałem do wypełniania przywierzchołkowej części kanału korzeniowego.

Preparat MTA+ (Cerkamed, Polska) został wprowadzony na rynek w 2012 roku. Producent podaje, że materiał ten ma identyczne zastosowanie jak ProRoot MTA. W wyniku technologii opracowanej przez firmę Cerkamed cząsteczka

materiału MTA+ jest trzy razy mniejsza od najmniejszych ziaren wyodrębnionych w materiałach pozostałych producentów. Ma to między innymi wpływ na szczelność, czas wiązania i łatwość aplikacji. Według producenta MTA+ charakteryzuje się idealną kontrastowością na zdjęciach rentgenowskich oraz największą wytrzymałością [9]. Czas wiązania materiału podany przez producenta wynosi trzy godziny.

Biodentine (Septodont, Francja) jest nowym bioaktywnym materiałem na bazie krzemianu trójwapniowego. Jest konfekcjonowany w postaci kapsułek z proszkiem i ampułek z płynem. Proszek zawiera głównie krzemian trój- i dwuwapniowy ($3\text{CaO}\cdot\text{SiO}_2$ i $2\text{CaO}\cdot\text{SiO}_2$) oraz węglan wapnia (CaCO_3). Płyn jest wodnym roztworem chlorku wapnia ($\text{CaCl}_2 \cdot 2\text{H}_2\text{O}$) z domieszką polikarboksyłanu. W wyniku połączenia proszku i płynu (we wstrząsarce w czasie 30 sekund) powstaje uwodniony krzemian wapnia (tzw. żel CSH – *hydrated calcium silicate gel*) i wodorotlenek wapnia. Biodentine charakteryzuje się krótkim czasem wiązania (wg producenta dwanaście minut), a postać kapsułkowa preparatu zapewnia zachowanie odpowiednich proporcji. Nazywany jest trwałym substytutem zębiny. Posiada zdolność do aktywowania odontoblastów oraz jest zgodny biologicznie [10]. Według producenta preparat ten charakteryzuje się doskonałą kontrastowością, na zdjęciach rentgenowskich równą 3,5 mm aluminium [11].

Cel

Celem pracy była ocena gęstości optycznej i pochłaniania promieniowania X przez materiały stosowane w endodoncji do zamykania kanałów z szerokim otworem wierzchołkowym. W badaniu przyjęto hipotezę zerową, zakładającą brak różnic między wartościami gęstości optycznej materiałów MTA+, Biodentine i gutaperki z pastą AH Plus.

Materiał i metody

W badaniu wykorzystano 27 jednokanałowych korzeni zębów ludzkich oraz taką samą liczbę rurek szklanych o średnicy wewnętrznej 0,8 mm. Kanały zostały opracowane pilnikami typu K do rozmiaru 40 wg ISO. Następnie wprowadzono wiertło Gatesa-Gliddena, rozmiar 2, na pełną długość kanału w celu standaryzacji średnicy wewnętrznej kanału i poszerzenia wierzchołka do 0,8 mm. Każdym z trzech badanych materiałów: MTA+, Biodentine i gutaperką z pastą AH Plus wypełniono dziewięć rurek szklanych i dziewięć kanałów. Z użyciem radiografii cyfrowej wykonano zdjęcia RVG. Na płytce do zdjęć zębowych wewnątrzustnych umieszczono po jednej rurce z każdej grupy oraz płytki aluminiowe o grubościach: 1,4 mm i 2,8 mm. Analogicznie postępowano z zębami. Zdjęcia wykonywano 30 cm od obiektu aparatem rentgenowskim X-Mind DC (Satelec) w warunkach ekspozycji

65 mV i 7 mA. Zdjęcia skanowano i analizowano z użyciem systemu DIGORA.

Oceny gęstości optycznej obrazu dokonano w oparciu o zmianę barwy analizowanych struktur, przedstawionych w 256 odcieniach szarości. W drugiej części badania promieniowaniu rentgenowskiemu poddano wcześniej użyte preparaty przykryte równoważnikiem ciała ludzkiego. W tym celu został wykorzystany fragment świńskiej żuchwy oraz płyta PMMA. Płyta ta służy do kontroli działania systemu Automatycznej Kontroli Ekspozycji (AEC). Zbudowana jest z przezroczystego polimetakrylanu metylu o grubości 2 cm. Fantom jest zgodny z PN-EN 61223-3-1 oraz IEC 61223-3-1. Gęstość optyczną materiałów badano w dwóch punktach: w okolicy połowy długości korzenia (pkt 1) oraz oddalonym 3 mm od wierzchołka radiologicznego (pkt 2). W skali gęstości przyjęto wartości bez-jednostkowe od 0 do 256.

Materiał badawczy został podzielony na cztery grupy:

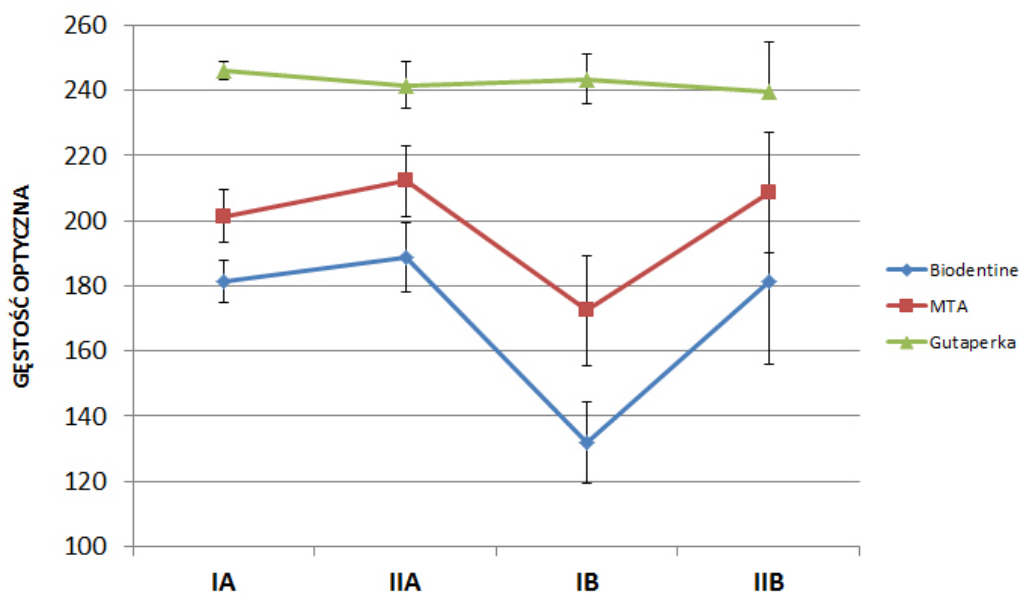
- I A – rurki szklane wypełnione badanymi materiałami
- I B – rurki szklane wypełnione badanymi materiałami z użyciem równoważnika ciała ludzkiego
- II A – zęby wypełnione badanymi materiałami
- II B – zęby wypełnione badanymi materiałami z użyciem równoważnika ciała ludzkiego

Analizę regresji wyznaczono wielomian, który zastosowano do aproksymacji krzywej kalibracyjnej przyporządkowującej wartości gęstości optycznej do grubości aluminium (współczynnik determinacji $R^2 = 0,9875$). Do obliczeń statystycznych

zastosowano test t-Studenta oraz U Manna-Whitney'a. Za granicę istotności przyjęto $p < 0,05$.

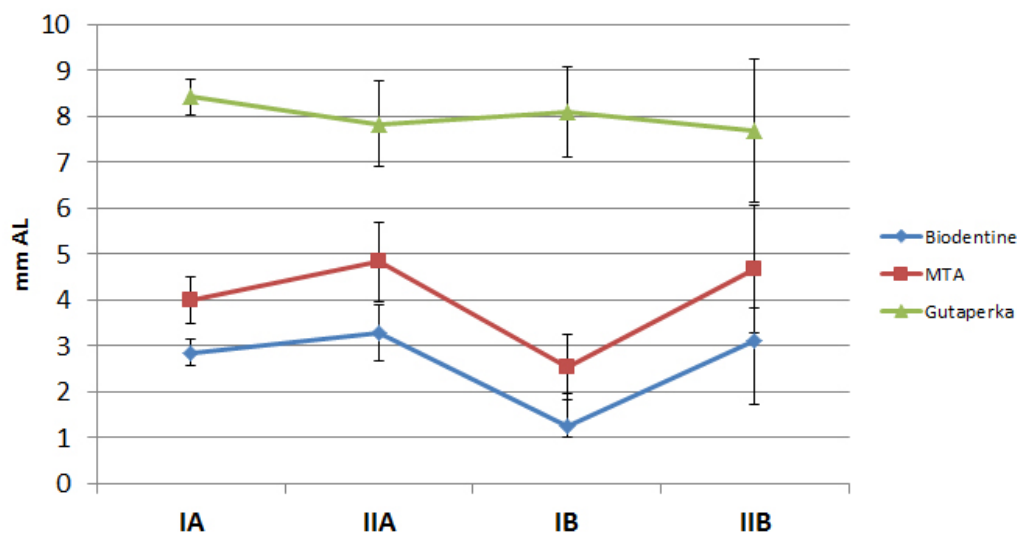
Wyniki

Średnie wartości gęstości optycznej materiałów (**Rycina 1**) oraz równoważne im grubości aluminium (**Rycina 2**) przedstawione zostały na wykresach. Podczas pomiarów gęstości optycznej płytek aluminiowych nie stwierdzono statystycznie istotnych różnic, co wskazuje na zachowane stałe parametry pomiarów. Wartości gęstości optycznej wyrażone zarówno w jednostkach niemianowanych, jak i milimetrach aluminium były najwyższe dla gutaperki. Mniejszymi wartościami charakteryzowały się MTA+ i Biodentine, z których ostatni wykazywał jednocześnie najmniejszą gęstość optyczną. Pomiędzy wszystkimi badanymi materiałami występowały różnice istotne statystycznie. Analizując uzyskane wyniki grupy I A, stwierdzono, że gutaperka pochłaniała promieniowanie rentgenowskie w takim stopniu jak płytka aluminium o grubości 8,4 mm (246 jednostek w skali szarości), MTA+ 4 mm (201j.), a Biodentine 2,8 mm (181j.). Wartości gęstości MTA+ i Biodentine były znacznie niższe niż gutaperki. W grupie II A (zęby wypełnione materiałami) gutaperka pochłaniała promienie rentgenowskie w takim stopniu jak aluminium o grubości 7,7 mm (241j.), MTA+ 4,75 mm (212j.), a Biodentine 3,21 mm (189j.). Analizując powyższe wyniki, można zaobserwować zależność, że w przypadku MTA+ i Biodentine, materiałów słabo kontrastujących, tkanka zęba ma niezmiernie duży wpływ na podniesienie ich wartości gęstości optycznej.

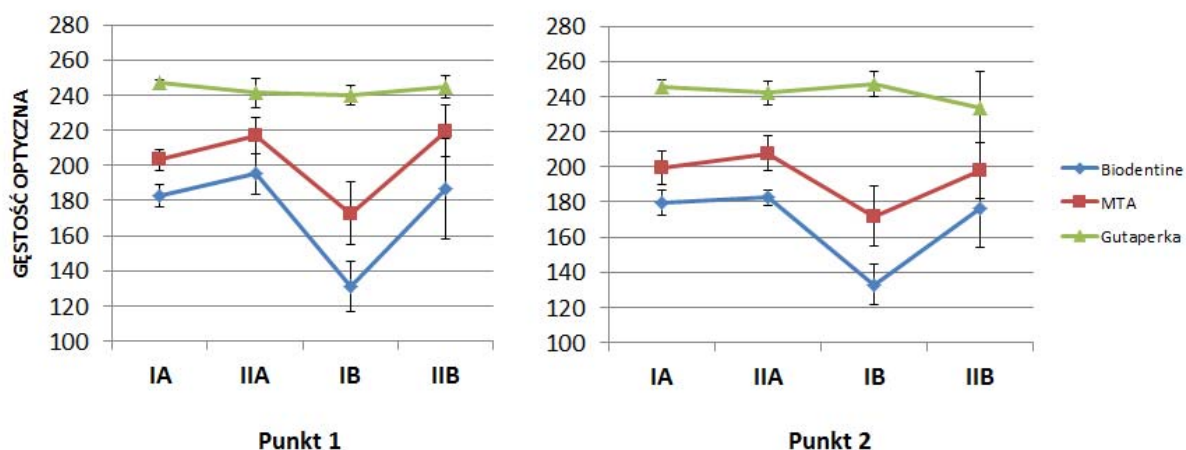


Rycina 1. Średnie wartości gęstości optycznej materiałów w badanych grupach (jednostki niemianowane)

Figure 1. Mean values of the optical density in the study groups (unitless values).



Rycina 2. Średnie wartości gęstości optycznej materiałów w badanych grupach (mm Al)
Figure 2. Mean values of the optical density in the study groups (mm of the aluminium)



Rycina 3. Średnie wartości gęstości optycznej materiałów badanych grup w dwóch punktach pomiarowych
Figure 3. Mean values of the optical density in the study groups at two measuring points

W grupie I B stwierdzono, że gutaperka pochłaniała promieniowanie rentgenowskie w takim stopniu jak aluminium o grubości 7,5 mm (239j.), MTA+ – 4,47 mm (208,7j.), a Biodentine – 2,84 mm (181j.). W przypadku grupy II B gęstość optyczna gutaperki wyniosła 8 mm (243j.), MTA+ – 2,43 mm (172j.), Biodentine – 1,23 mm (131j.). Kość i płyta PMMA zmieniały istotnie statystycznie gęstość optyczną materiałów słabo kontrastujących: MTA+ i Biodentine. Nie miało to większego wpływu na gęstość optyczną gutaperki. Analizując wyniki w dwóch punktach (**Rycina 3**), wykazano, że w sytuacji najbardziej odzwierciedlającej warunki panujące w jamie ustnej tj. ząb wypełniony materiałem, przykryty kością i płytą PMMA (grupa II B), nie stwierdzono istotnych statystycznie różnic między materiałami MTA+ i Biodentine w punkcie przy wierzchołku korzenia.

Dyskusja

Materiały MTA i Biodentine są coraz częściej stosowane w codziennej praktyce lekarza stomatologa. Oba preparaty stanowią ochronę przed penetracją bakterii i wykazują lepszą szczelność niż amalgamat srebra, który przez wiele lat stosowano podczas wstecznego wypełniania kanału korzeniowego po zabiegu resekcji wierzchołka korzenia [2, 12–14]. Zastosowanie MTA i Biodentine w procesie apeksyfikacji korzenia eliminuje konieczność wielokrotnej wymiany preparatu, wskazanej przy zastosowaniu preparatów wodorotlenkowo-wapniowych. Preparaty te stwarzają możliwość jednowizytowej apeksyfikacji, tworząc szczelną barierę i pobudzając tkanki zęba do dalszego rozwoju [2, 15]. Ponadto cechują się biokompatybilnością, małą cytotoksycznością, działaniem antybakteryjnym oraz przeciwgrzybiczym [1, 2, 12, 13, 16, 17].

Wszystkie te właściwości wpływają na skuteczne zamykanie kanałów z szerokim otworem wierzchołkowym [18, 19]. W odniesieniu do MTA, preparat Biodentine wykazuje mniejszą wrażliwość na kwaśne środowisko, większą twardość powierzchni i wytrzymałość na ściskanie oraz lepsze wiązanie do zębiny korzenia [20, 21].

Jedynym sposobem oceny wypełnienia okolicy wierzchołkowej kanału korzeniowego jest badanie radiologiczne [2]. Materiały do wypełniania kanałów korzeniowych powinny mieć dużą zdolność pochłaniania promieniowania rentgenowskiego, jednocześnie cechując się taką kontrastowością, która umożliwi odróżnienie ich od tkanek zęba i kości [3, 12, 18, 22–24]. Im większa jest kontrastowość danego materiału, tym łatwiejsza i dokładniejsza jest ocena jakości wypełnienia [24, 25]. W celu uzyskania odpowiedniego kontrastu w obrazie rentgenowskim, do materiałów stomatologicznych dodawane są odpowiednie składniki. W przypadku preparatu MTA jest to tlenek bizmutu, natomiast materiał Biodentine zawiera w swoim składzie tlenek cyrkonu. Jak podają inni autorzy, tlenek bizmutu działa toksycznie na miążgę zębów, a dodanie go do cementu portlandzkiego spowodowało niekorzystne zmiany w jego fizycznych właściwościach, takie jak: wzrost porowatości, spadek wiązania wody, wzrost rozpuszczalności i niszczenia struktury [18]. Tlenek cyrkonu, w porównaniu do tlenku bizmutu, jest bardziej biokompatybilny, posiada lepsze właściwości mechaniczne i większą odporność na korozję.

Pomimo wielu zalet obu preparatów, nie pochłaniają one promieniowania rentgenowskiego w jednakowym stopniu tak, jak standardowe wypełnienie kanałów korzeniowych, jakim jest gutaperka z uszczelniaczem AH+, dlatego hipotezę zerową, którą założyli autorzy należy odrzucić. Z badań własnych wynika, że preparat Biodentine cechuje się mniejszą kontrastowością niż preparat MTA+. Dodatkowo negatywnie na ten parametr wpływają tkanki zęba, tkanki miękkie i kości pacjenta. Podobne wyniki dla materiału Biodentine, wynoszące 2,8 mm Al, uzyskali w swoich badaniach Tanalp i wsp. [18], którzy zauważyli, że preparat ten nie spełnia standardu Międzynarodowej Organizacji ds. Normalizacji (ISO) 6876:2001. Norma ta mówi, że materiały endodontyczne powinny pochłaniać promieniowanie rentgenowskie przynajmniej w takim stopniu jak 3-milimetrowa płytką aluminium [3, 12, 18, 22, 26]. Inne wyniki w swoich badaniach uzyskali Camilleri i wsp. [25], którzy w pierwszym dniu od przygotowania preparatu Biodentine uzyskali wynik 4,8 mm Al, natomiast w dwudziestym ósmym – 4,2 mm Al. Wartości te wskazują, że preparat Biodentine spełnia normy ISO, jednak pochłanianie promieniowania rentgenowskiego jest najniższe spośród badanych materiałów.

W przypadku materiału MTA autorzy rejestrowali różne parametry pochłaniania promieniowa-

nia rentgenowskiego. Dla preparatu Grey Pro Root MTA uzyskano wyniki: 6,5 mm Al [19], dla White Pro Root MTA: 6,7 mm Al [19], 8,5 mm Al [27], dla preparatu MTA firmy Angelus: 4,72 mm Al [18], 3,0–3,3 mm Al [12] i 7,0 mm Al [28]. Większość autorów badała materiał o grubości 1 mm [18, 27, 28], natomiast w badaniach własnych grubość wynosiła 0,8 mm, ponieważ wartość ta powszechnie uważana jest za graniczną dla kanałów z szerokim otworem wierzchołkowym. Przy tej szerokości otworu zaleca się zamykanie części wierzchołkowej materiałem o wysokiej biogodności [19].

Na podstawie porównania wyników badania własnego i innych autorów można wykazać, że preparat MTA+ (Cerkamed) wykazuje niższą zdolność do pochłaniania promieniowania rentgenowskiego, niż preparat MTA (Dentsply), a podobną do preparatu firmy Angelus. Różnice te mogą wynikać z innych warunków ekspozycji podczas wykonywania zdjęć rentgenowskich oraz z różnic w składzie i sposobie przygotowania materiałów [18, 27].

Wnioski

Materiały MTA+ i Biodentine charakteryzują się mniejszą gęstością optyczną niż gutaperka z pastą AH Plus. Poprawa kontrastowości w obrazie rentgenowskim badanych preparatów umożliwiłaby lepszą ocenę wypełnień kanałów z szerokim otworem wierzchołkowym.

Oświadczenia

Oświadczenie dotyczące konfliktu interesów

Autorzy deklarują brak konfliktu interesów w autorstwie oraz publikacji pracy.

Źródła finansowania

Autorzy deklarują brak źródeł finansowania.

Piśmiennictwo

- [1] Chrzanowski B. Zastosowanie materiałów MTA i Biodentine w stomatologii – przegląd piśmiennictwa. *Endod. w Prakt.* 2013;4:38–41.
- [2] Łuczaj-Cepowicz E. Mineral Trioxide Aggregate (MTA) – właściwości i możliwości zastosowania klinicznego w stomatologii – przegląd literatury. *Stomatol Wsp.* 2010; 17:45–52.
- [3] Guerreiro-Tanomaru JM, Duarte MA, Gonçalves M, Tanomaru-Filho M. Radiopacity evaluation of root canal sealers containing calcium hydroxide and MTA. *Braz Oral Res.* 2009;23:119–123.
- [4] Witek A, Nowicka A, Lipski M, Buczkowska-Radlińska J. Rewaskularyzacja miążgi – nowa metoda leczenia endodontycznego zębów stałych z niezakończonym rozwojem korzenia – przegląd piśmiennictwa. *Mag Stom.* 2012;10: 122–124.
- [5] Kim YJ, Chandler NP. Determination of working length for teeth with wide or immature apices: a review. *Int Endod J.* 2013;46:483–491.
- [6] Trope M. Regenerative potential of dental pulp. *Pediatr Dent.* 2008;30:206–210.
- [7] Góra M, Nowicka A, Łagocka R, Buczkowska-Radlińska J, Lipski M, Górski M. Mineral Trioxide Aggregate w leczeniu zranienia miążgi. *Ann Acad Med Stetin.* 2008; 54:101–105.

- [8] Ganowicz M, Kahveci O, Brus-Sawczuk K. Ocena *in vitro* szczelności rutynowego wypełnienia apikalnej części kanałów korzeniowych przy pomocy MTA lub cementu portlandzkiego i iniekcyjnej gutaperki termoplastycznej. *Endod w Prakt.* 2013;3:42–45.
- [9] <http://cerkamed.pl/cms/Zastosowanie%20kliniczne%20cementu%20MTA.pdf>.
- [10] Luo Z, Kohli MR, Yu Q, Kim S, Qu T, He WX. Biodentine induces human dental pulp stem cell differentiation through mitogen-activated protein kinase and calcium/calmodulin-dependent protein kinase II pathways. *J Endod.* 2014;40:937–942.
- [11] http://www.septodont.com.pl/Biodentine_www.pdf.
- [12] Tanomaru-Filho M, da Silva GF, Duarte MA, Gonçalves M, Tanomaru JM. Radiopacity evaluation of root-end filling materials by digitization of images. *J Appl Oral Sci.* 2008; 16:376–379.
- [13] Gandolfi M, Siboni F, Polimeni A, Bossu M, Riccitiello F, Rengo S, Prati C. In vitro screening of the apatite-forming ability, biointeractivity and physical properties of a tricalcium silicate material for endodontics and restorative dentistry. *Dent J.* 2013;1:41–60.
- [14] PVR, Vemisetty H, KD, Reddy SJ, DR, Krishna M, JN, Malathi G. Comparative evaluation of marginal adaptation of Biodentine(TM) and other commonly used root end filling materials – an in vitro study. *J Clin Diagn Res.* 2014;8: 243–245.
- [15] Nayak G, Hasan MF. Biodentine – a novel dentinal substitute for single visit apexification. *Restor Dent Endod.* 2014; 39:120–125.
- [16] Nowicka A, Lipski M, Postek-Stefańska L, Wysoczańska-Jankowicz D, Lichota D, Sporniak-Tutak K. Pokrycie bezpośrednio miazgi zębów stałych z użyciem preparatu Biodentine. *Mag Stom.* 2012;4:30–37.
- [17] Nowicka A, Lipski M, Parafiniuk M, Sporniak-Tutak K, Lichota D, Kosierkiewicz A. Response of human dental pulp capped with Biodentine and Mineral Trioxide Aggregate. *J Endod.* 2013;39:743–747.
- [18] Tanalp J, Karapınar-Kazandağ M, Dölekoğlu S, Kayahan MB. Comparison of the radiopacities of different root-end filling and repair materials. *Scientific World Journal.* 2013, <http://dx.doi.org/10.1155/2013/594950>.
- [19] Chng HK. Properties of a new root-end filling material. *J Endod.* 2005;31:665–668.
- [20] Elnaghy AM. Influence of acidic environment on properties of Biodentine and white Mineral Trioxide Aggregate: a comparative study. *J Endod.* 2014;40:953–957.
- [21] Nidhi S, Bijay S, Santosh P. Cone beam-computed topographic evaluation of a central incisor with an open apex and a failed root canal treatment using one-step apexification with Biodentine™: a case report. *J Conserv Dent.* 2014;1:285–289.
- [22] Pawińska M. Ocena pochłaniania promieniowania rentgenowskiego przez materiały stosowane do wypełniania kanałów korzeniowych. *Czas Stomatol.* 2011;64:566–578.
- [23] Dukic W, Delija B, Derossi D, Dacic I. Radiopacity of composite dental materials using a digital X-ray system. *Dent Mater J.* 2012;31:47–53.
- [24] Lichota D, Lipski M, Woźniak K. Ocena pochłaniania promieniowania rentgenowskiego przez uszczelniacze stosowane do ostatecznego wypełniania kanałów korzeniowych. *Czas Stomatol.* 2002;55:14–17.
- [25] Tagger M, Katz A. Radiopacity of endodontic sealers: development of a new method for direct measurement. *J Endod.* 2003;29:751–755.
- [26] Tagger M, Katz A. A standard for radiopacity of root-end (retrograde) filling materials is urgently needed. *Int Endod J.* 2004;37:260–264.
- [27] Porter ML. Physical and chemical properties of new-generation endodontic materials. *J Endod.* 2010;36:524–528.
- [28] Camilleri J. Investigation of the hydration and bioactivity of radiopacified tricalcium silicate cement, Biodentine and MTA Angelus. *Dent Mater.* 2013;29:580–593.

Adres do korespondencji:

al. Powstańców Wlkp. 72
70-111 Szczecin
tel. + 48 91 466 16 48
fax + 48 91 466 17 44
zstzach@pum.edu.pl