© Autorzy, 2024. Dental Forum to czasopismo o otwartym dostępie, rozpowszechniane na warunkach licencji Creative Commons Attribution (CC BY)
© 2024 by respective Author(s). Dental Forum is an open access journal distributed under the terms and conditions of the Creative Commons Attribution (CC BY) licencse

Nicola Kokowicz, Mateusz Tarnowski, Marzena Liliana Wyganowska

Usunięcie implantów w żuchwie przed planowaną radioterapią uzupełniającą w procesie leczenia raka płaskonabłonkowego jamy ustnej – opis przypadku

Removal of implants in the mandible before planned adjuvant radiotherapy in the treatment of squamous cell carcinoma of the oral cavity – case report

Katedra i Klinika Chirurgii Stomatologicznej, Chorób Przyzębia i Błony Śluzowej Jamy Ustnej, Uniwersytet Medyczny im. Karola Marcinkowskiego w Poznaniu
Chair and Department of Dental Surgery, Periodontal and Oral Mucosa Diseases, Poznan University of Medical Sciences, Poland

DOI: http://dx.doi.org/10.20883/df.2022.12

STRESZCZENIE

Praca prezentuje opis przypadku 68-letniej pacjentki, skierowanej w celu usunięcia czterech implantów w żuchwie przed planowaną radioterapią uzupełniającą w przebiegu leczenia raka płaskonabłonkowego jamy ustnej. Zabiegi usunięcia implantów zostały wykonane w znieczuleniu miejscowym w Klinice Chirurgii Stomatologicznej, Chorób Przyzębia i Chorób Błony Śluzowej Jamy Ustnej UMP. W artykule przybliżono problem występowania raków płaskonabłonkowych w jamie ustnej, powikłań leczenia tych nowotworów, a także wskazań do usunięcia implantów zębowych przed radioterapią w obrębie głowy i szyi.

Słowa kluczowe: implanty zębowe, rak płaskonabłonkowy, radioterapia.

ABSTRACT

The paper presents a case report of a 68-year-old patient who was referred for removal of four implants in the mandible before planned adjuvant radiotherapy during treatment of squamous cell carcinoma of the oral cavity. Implant removal procedures were performed under local anesthesia at the Department of Dental Surgery, Periodontal Diseases and Oral Mucosa Diseases at PUMS. The article presents the problem of the occurrence of squamous cell tumors in the oral cavity, complications of the treatment of these tumors, as well as indications for removal of dental implants before radiotherapy in the head and neck area.

Keywords: dental implants, squamous cell carcinoma, radiotherapy.

Wstęp

Rak płaskonabłonkowy stanowi ponad 90% przypadków nowotworów w jamie ustnej. Występuje najczęściej u osób starszych – diagnoza zazwyczaj stawiana jest pomiędzy 50. a 70. rokiem życia. Może lokalizować się w każdym miejscu błony śluzowej jamy ustnej, jednak najczęstsze obszary występowania tego nowotworu to: język, dno jamy ustnej (tzw. rynna ślinowa), błona śluzowa policzków, dziąsło, trójkąt zatrzonowcowy, podniebienie [1].

Czynnikami predysponującymi do rozwoju raka płaskonabłonkowego są: palenie tytoniu, spożywanie napojów alkoholowych, słaba higiena jamy ustnej, niedobory pokarmowe (niskie stężenie żelaza, niedobory witamin, szczególnie wit. A, ryboflawiny, wit. C, E, beta-karotenu), infekcje wirusowe (herpes simplex, HPV-16), przewlekłe drażnienie tkanek np. przez źle dopasowane uzupełnienia protetyczne, niektóre związki chemiczne czy defekty immunologiczne [1, 2]. Podejrzewa się również, że rolę odgrywają predyspozycje genetyczne [2].

W przypadku raka jamy ustnej istotnym elementem klinicznym jest możliwość wieloogniskowego wzrostu nowotworu i wysokie ryzyko wystąpienia drugiego ogniska pierwotnego. Ryzyko drugiego ogniska u pacjentów po leczeniu raka jamy ustnej oceniane jest na ok. 4% w skali każdego roku [3–5].

Opis przypadku

Pacjentka, lat 68, została skierowana przez lekarza onkologa do Kliniki Chirurgii Stomatologicznej, Chorób Przyzębia i Błony Śluzowej Jamy Ustnej w celu usunięcia czterech implantów w żuchwie

przed planowaną radioterapią uzupełniającą w przebiegu leczenia raka płaskonabłonkowego jamy ustnej.

Pacjentka miała za sobą długą historię leczenia onkologicznego. Zgodnie z dokumentacją medyczną kilka lat wcześniej przeszła zabieg resekcji części dna jamy ustnej (rozpoznanie: rak płaskonabłonkowy), następnie usunięcia guza wargi górnej po stronie prawej (rozpoznanie: rak płaskonabłonkowy in situ). W chwili trafienia do kliniki leczona z powodu nowotworu złośliwego przedsionka jamy ustnej zlokalizowanego po stronie lewej (rozpoznanie: rak płaskonabłonkowy G1). Pacjentka kilka tygodni wcześniej przeszła rozległy zabieg usunięcia nowotworu obejmujący m.in. błonę śluzową policzka lewego, wyrostek zębodołowy szczęki po stronie lewej oraz lewy migdałek podniebienny. Zabieg ten został wykonany równoczasowo z selektywną limfadenektomią.

Konsylium lekarskie podjęło ponadto decyzję o zakwalifikowaniu pacjentki do radioterapii uzupełniającej i pacjentka została skierowana do Kliniki Chirurgii Stomatologicznej, Chorób Przyzębia i Chorób Błony Śluzowej Jamy Ustnej w celu usunięcia 4 implantów zębowych w żuchwie w ramach przygotowania do planowanej procedury.

W badaniu klinicznym u pacjentki stwierdzono obecność 4 implantów zębowych w żuchwie z objawami periimplantitis. Głębokość sondowania okolicy implantów przekraczała 6 mm, ponadto sondowaniu towarzyszyło krwawienie.

Pacjentka została zakwalifikowana do zabiegu usunięcia implantów w żuchwie w znieczuleniu miejscowym. Zabieg odbył się w warunkach ambulatoryjnych i został podzielony na dwa etapy. W ramach pierwszej wizyty zostały usunięte 3 z 4 implantów (**Ryciny 1** i **2**), natomiast podczas drugiej (w odstępie tygodniowym), ostatni z nich (**Ryciny 3** i **4**). Procedura usunięcia implantów nastręczała wiele trudności zarówno ze względu na długość implantów, jak i będące konsekwencją poprzednich zabiegów chirurgicznych zbliznowacenia, które doprowadziły do ograniczenia rozwierania szczęk oraz zwężenie szpary ust pacjentki. Procedury wykonano minimalnie traumatycznie z użyciem kleszczy korzeniowych oraz wierteł. Rany zaopatrzono szwami. Przekazano zalecenia pozabiegowe (m.in. stosowanie płukanki z chlorheksydyną od 2. dnia po zabiegu w celu minimalizowania ryzyka przedłużenia procesu gojenia czy wtórnej infekcji, co mogłoby wpłynąć na konieczność odsunięcia w czasie leczenia choroby podstawowej) oraz zalecono zachowanie minimum 3-tygodniowego odstępu pomiędzy procedurą usunięcia implantów a rozpoczęciem radioterapii.

Rycina 1. Implanty usunięte podczas pierwszego zabiegu

Figure 1. *Implants removed during the first procedure*

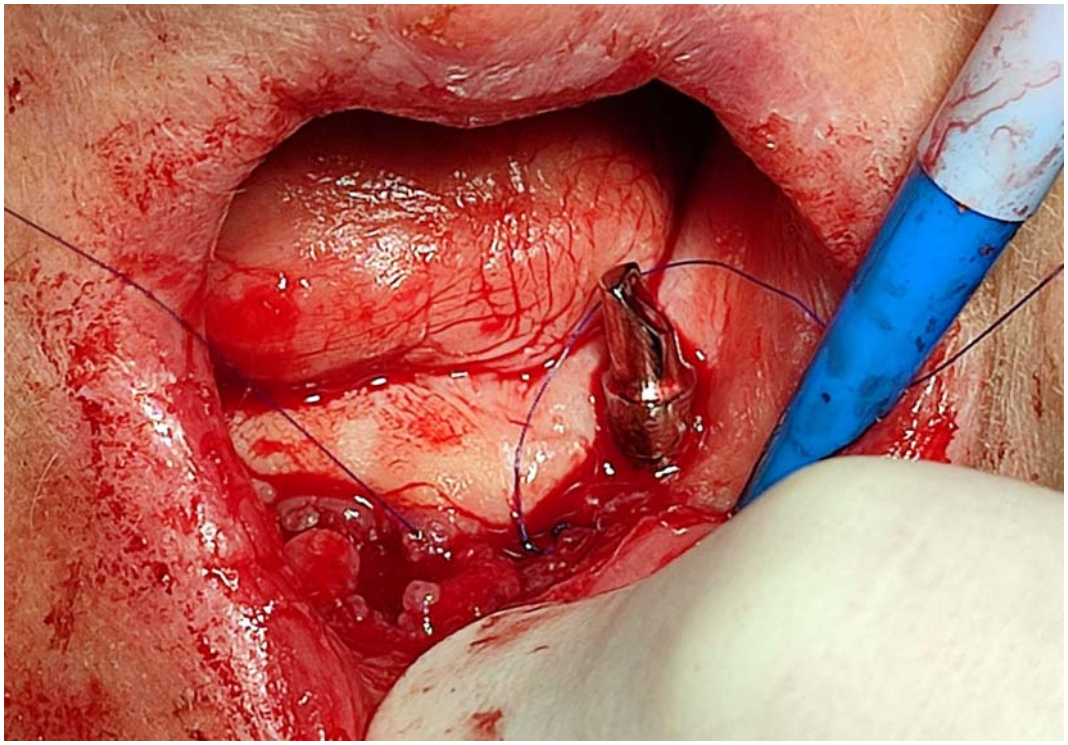

Rycina 2. Stan po pierwszym zabiegu
Figure 2. *Condition after the first treatment*

Rycina 3. Implant usunięty podczas drugiego zabiegu
Figure 3. *Implant removed during the second procedure*

Rycina 4. Stan po drugim zabiegu
Figure 4. *Condition after the second treatment*

Dyskusja

W leczeniu raka płaskonabłonkowego najczęściej stosuje się zabieg chirurgiczny. Raki jamy ustnej charakteryzują się jednak wysokim ryzykiem wystąpienia przerzutów w regionalnych węzłach chłonnych, co jest spowodowane bogatym unaczynieniem chłonnym tego obszaru. Z tego powodu istotną rolę w leczeniu odgrywa wycięcie lub napromienianie układu chłonnego szyi [6].

Radioterapia jest metodą leczenia polegającą na dostarczeniu odpowiedniej dawki promieniowania jonizującego do tkanek objętych chorobą. W uzupełniającej radioterapii zalecana dawka całkowita wynosi 60 Gy, z możliwością podwyższenia do 66–70 Gy na obszar szczególnie wysokiego ryzyka nawrotu [6].

Napromienianie okolicy głowy i szyi niesie za sobą jednak szereg powikłań. Mimo ciągłego rozwoju metod radioterapeutycznych i znacznego postępu technologicznego nie udaje się całkowicie wyeliminować niekorzystnego działania promieniowania jonizującego na zdrowe komórki. Za szczególnie narażone uważa się obszary, które otrzymały łączną dawkę promieniowania powyżej 60 Gy [7]. Jednym z najcięższych powikłań po napromienianiu okolicy głowy i szyi jest osteoradionekroza, czyli popromienna martwica kości. Klinicznie definiuje się ją jako odsłoniętą, martwiczą tkankę kostną, niezwiązaną z miejscowym procesem nowotworowym, która utrzymuje się powyżej 3 miesięcy, a jej powstawanie jest skutkiem oddziaływania energii promienistej. Częstość szacuje się na od 5 do 15 procent pacjentów poddanych radioterapii z powodu raka zlokalizowanego w obrębie głowy i szyi. Powikłanie to częściej występuje w żuchwie niż w szczęce [8].

Wystąpienie osteoradionekrozy istotnie wpływa na jakość życia pacjentów, dlatego tak ważne jest ograniczenie ryzyka pojawienia się tego powikłania.

Podsumowanie

Minimalizowanie ryzyka osteoradionekrozy polega na odpowiednim przygotowaniu pacjentów do radioterapii poprzez usunięcie z układu stomatognatycznego wszystkich aktywnych i potencjalnych ognisk infekcji, a także innych czynników rozwoju tego powikłania, w szczególności tych znajdujących się w planowanym polu napromieniania.

W kontekście pacjentów leczonych implantologicznie w okresie poprzedzającym rozwój choroby nowotworowej, literatura wskazuje na konieczność usunięcia implantów zębowych w przypadku występowania periimplantitis z kieszeniami o głębokości równej lub większej aniżeli 6 mm [9]. Usunięcie implantów u osób obciążonych chorobą

nowotworową nastręcza wiele trudności, niestety często jest to postępowanie konieczne, aby zminimalizować ryzyko ciężkiego powikłania, jakim jest poradiacyjna martwica kości.

Oświadczenia

Oświadczenie dotyczące konfliktu interesów
Autorzy deklarują brak konfliktu interesów w autorstwie oraz publikacji pracy.

Źródła finansowania
Autorzy deklarują brak źródeł finansowania.

Piśmiennictwo

[1] Kryst L. Chirurgia twarzowo-szczękowa. Onkologia twarzowo-szczękowa. PZWL, Warszawa, 2012. 417-448.
[2] Scully C. Choroby jamy ustnej. Rak. Elsevier Urban&Partner, Wrocław, 2006. 248-270.
[3] Zalecenia diagnostyczno-terapeutyczne dla wybranych nowotworów głowy i szyi. Postępy w chirurgii głowy i szyi/Advances in Head and Neck Surgery Supplement. 2006;1-1:25-27.
[4] Boysen M, Loven JO. Second malignant neoplasms in patients with head and neck squamous cell carcinomas. Acta Oncol. 1993;32:283-98.
[5] Larson JT, Adams GL, Fattah HA. Survival statistics for multiple primaries in head and neck cancer. Otolaryngol Head Neck Surg. 1990;103:14-20.
[6] Kawecki A, Nawrocki S, Golusiński W, Grzesiakowska U, Jassem J, Krajewski R, Olszewski W. Nowotwory nabłonkowe narządów głowy i szyi. Rak Jamy Ustnej. 2013:15-18.
[7] Beech N, Robinson S, Porceddu S, et al. Dental management of patients irradiated for head and neck cancer. Aust Dent J. 2014;59(1):20-8.
[8] Górska R, redaktor, Atlas chorób jamy ustnej i obszaru twarzowo-szczękowego. Urazy i uszkodzenia. Edra Urban&Partner, Wrocław, 2021. 171-208.
[9] Bogusławska-Kapała A, Strużycka I, Bosak GW. Chory na nowotwór – opieka stomatologiczna. Postępowanie stomatologiczne na różnych etapach terapii przeciwnowotworowej, PZWL, Warszawa, 2022. 33-183.

Zaakceptowano do edycji: 5-12-2023
Zaakceptowano do publikacji: 19-12-2023

Adres do korespondencji:
e-mail: nkokowicz@ump.edu.pl