© Autorzy, 2024. Dental Forum to czasopismo o otwartym dostępie, rozpowszechniane na warunkach licencji Creative Commons Attribution (CC BY)
© 2024 by respective Author(s). Dental Forum is an open access journal distributed under the terms and conditions of the Creative Commons Attribution (CC BY) licencse

Mateusz Tarnowski[1], Filip Tyliszczak[2]

Implantacja natychmiastowa przy użyciu szablonu wraz ze sterowaną regeneracją tkanek jako postępowanie z wyboru w leczeniu powikłań po urazach w strefie estetycznej – opis przypadku

Immediate implantation with navigation and GBR technique in case of injury in esthetic zone – case report

[1] Katedra i Klinika Chirurgii Stomatologicznej, Chorób Przyzębia i Błony Śluzowej Jamy Ustnej, Uniwersytet Medyczny im. Karola Marcinkowskiego w Poznaniu
[1] *Chair and Department of Dental Surgery, Periodontal and Oral Mucosa Diseases, Poznan University of Medical Sciences, Poland*
[2] Indywidualna Praktyka Lekarska, Krucza 2B, Wrocław
[2] *Private Clinic, Krucza 2B, Wrocław, Poland*

DOI: http://dx.doi.org/10.20883/df.2022.13

STRESZCZENIE

Na skutek wypadków komunikacyjnych i sportowych pacjenci często doznają urazów w obszarze twarzoczaszki, m.in. urazów siekaczy. Konsekwencją urazów z kolei mogą być powikłania prowadzące do rozwoju stanu zapalnego, utraty kości przy zębach i konieczności usunięcia tych zębów. Prezentowany przypadek ukazuje możliwości chirurgicznego i protetycznego zaopatrzenia dorosłego pacjenta, który w wyniku wypadków utracił siekacz centralny. W leczeniu wykorzystano współczesne techniki leczenia endodontycznego, periodontologicznego i implantochirurgicznego.

Słowa kluczowe: implantacja natychmiastowa, GBR, zespół endo-perio.

ABSTRACT

As a result of traffic and sports accidents in the facial area, patients often suffer injuries to their incisors. The consequences of injuries, in turn, may be complications leading to the development of inflammation, loss of bone around the teeth and the need to remove involved teeth. The presented case shows the possibilities of surgical and prosthetic treatment of an adult patient who lost a central incisor because of an accident. The treatment used modern endodontic, periodontal and implant surgery techniques.

Keywords: immediate implantation, GBR, endo-perio lesion.

Wstęp

Urazy w obrębie twarzoczaszki dotyczące zębów i wyrostka zębodołowego są często odnotowywane w każdej grupie wiekowej pacjentów, z nieco wyższym odsetkiem w grupie dzieci i młodzieży [1]. Zgodnie z badaniami epidemiologicznymi i piśmiennictwem podaje się, że nawet 1/3 dzieci oraz młodzieży i dorosłych doświadcza tego typu urazu w ciągu życia [2]. Ośrodki naukowe z różnych krajów podają, że jedną z częstszych przyczyn urazów w obrębie zębów i wyrostka zębodołowego (TDIs – traumatic dental injuries) są wypadki komunikacyjne i sportowe [3, 4], w tym z udziałem kolarzy [5].

W zależności od rodzaju wypadku, uszkodzeniu mogą ulec zarówno struktury przyzębia [6], jak i samych zębów zlokalizowanych w miejscu zadziałania bodźca. Do powyższych zaliczyć można martwicę miazgi, obliterację komory i kanałów korzeniowych zębów, resorpcję korzenia i kości wyrostka zębodołowego [7–9]. Warto dodać, że powikłania urazów mogą pojawić się ze znacznym opóźnieniem, po upływie nawet wielu miesięcy czy lat [10].

Jednym z możliwych powikłań pourazowych są zespoły endo-perio zarówno z wczesną, jak i opóźnioną manifestacją w jamie ustnej. Wspomniane zmiany, często będące zaostrzeniem toczących się jeszcze przed wypadkiem przewlekłych procesów zapalnych w obrębie miazgi zęba lub przyzębia brzeżnego i wierzchołkowego, ze względu na swoją złożoną naturę są wyjątkowo trudnym wyzwaniem dla lekarza prowadzącego. Zespoły endo-perio ze względu na swoją dualną naturę wymagają zarów-

no właściwego postępowania zachowawczego, jak i periodontologicznego, przy czym ustalenie pierwotnej przyczyny wydaje się kluczowe dla efektu końcowego terapii [11, 12]. Dodatkowym utrudnieniem w diagnostyce i prowadzeniu przypadku jest ryzyko pojawienia się pionowych pęknięć korzeni jako następstw urazu, które radiologicznie mogą dawać obraz podobny do zmian endodontyczno-periodontologicznych, ale w większości przypadków nie mogą być leczone, prowadząc do koniecznej ekstrakcji zęba [13].

Obecnie powszechnie uważa się implantację natychmiastową za „złoty standard" postępowania po urazach nie dających szans na wyleczenie uszkodzonych zębów i struktur przyzębia, pod warunkiem właściwego zdiagnozowania przypadku i dalej zaplanowania odbudowy utraconych struktur [14].

W niniejszej pracy zostanie zaprezentowany przypadek pacjenta, u którego wypadek komunikacyjny zainicjował zmiany typu endo-perio dwóch siekaczy szczęki, z których jeden w następstwie ponownego urazu w trakcie leczenia uległ zwichnięciu, został usunięty, a ubytek po nim zaopatrzony wszczepem śródkostnym.

Opis przypadku

Pacjent, lat 45, zaniepokojony nasilającymi się od kilku dni dolegliwościami bólowymi w okolicy zębów siecznych szczęki oraz wysiękiem ropnym przy zębach 21 i 22 zgłosił się do lekarza-stomatologa. W wywiadzie pacjent wspomniał o wypadku komunikacyjnym, jakiego doznał, jadąc na rowerze około 3 miesiące przed wizytą. W trakcie zdarzenia pacjent z impetem uderzył brodą w maskę samochodu. Pacjent bezpośrednio po wspomnianym wypadku nie odczuł żadnych dolegliwości w okolicy górnych siekaczy.

W badaniu klinicznym stwierdzono ruchomość I stopnia zębów 21 i 22, nieco wzmożoną ich tkliwość, brak reakcji na testy żywotności miazgi oraz wysięk ropny ze szczelin dziąsłowych przy zębach 11–22. Dziąsło było obrzęknięte, a głębokość sondowania przy zębie 21 sięgała 10 mm od strony mezjalnej.

Pacjentowi wykonano badania radiologiczne – zdjęcie RVG punktowe oraz tomografię stożkową CBCT (**Ryciny 1** i **2**). Wyżej wymienione wykazały utratę kości wyrostka zębodołowego korespondującą z badaniem klinicznym. Przy zębach 11 i 22 kieszeni nie stwierdzono zarówno klinicznie, jak i radiologicznie. Badania nie uwidoczniły złamań ani pęknięć w obrębie wyrostka lub zębów.

Pacjenta skierowano na higienizację – usunięto złogi twarde i miękkie, zęby mikropiaskowano i polerowano, następnie wykonano pod mikroskopem leczenie kanałowe jednoseansowe zębów 21 i 22 w osłonie antybiotykowej amoksycylina z kwasem klawulanowym 1000 mg dwa razy dziennie przez 7 dni. W tym samym czasie wykonano również SRP (*saling and root planing*) w obszarze dotkniętym konsekwencjami urazu. Zęby 12–22 unieruchomiono na 2 tygodnie.

Po okresie ok. 1 miesiąca w badaniu wykazano poprawę w zakresie kondycji dziąsła brzeżnego, brak wysięku z kieszeni/szczelin dziąsłowych. Zdecydowano o dalszej obserwacji.

W trakcie tego czasu pacjent doznał jednak ponownie urazu – sportowego, w okolicy 12–22. Do zdarzenia doszło w trakcie urlopu, przy czym pacjent nie miał możliwości zaopatrzenia okolicy urazu na miejscu, w jak najkrótszym czasie. Wobec powyższego stawił się w klinice dopiero na 4–5 dobę od urazu, zgłaszając bardzo duże dolegliwości bólowe, dużą tkliwość okolicy 21–22 oraz ponownie wysięk krwisto-ropny ze szczelin/kieszeni.

W badaniu wykazano ruchomość III stopnia zęba 21, widoczne przekrwienie i obrzęk przy zębie 21 oraz wysięk ropny z kieszeni. Korona kliniczna zęba 21 była ok. 2 mm dłuższa od zęba 11. Badanie CBCT potwierdziło przypuszczenia – ząb był pęknięty, przemieszczony poza zębodół, blaszka przedsionkowa wyrostka zębodołowego była złamana.

Podjęto decyzję o usunięciu zęba z natychmiastową implantacją, sterowaną regeneracją kości i obciążeniem natychmiastowym, stosownie do możliwości stwierdzonych śródzabiegowo.

Pobrano od pacjenta skany 3D, zweryfikowano poprawność wykonania CBCT i na podstawie zebranych danych, tj. skanu 3D, CBCT i obserwacji z badania klinicznego, zaplanowano pozycję wszczepu i przygotowano szablon do implantacji w pełnej nawigacji.

Po uzyskaniu zgody pacjenta przystąpiono do zabiegu chirurgicznego w osłonie antybiotykowej amoksiklav 2 g oraz z premedykacją – ibuprofen 400 mg, nimesulid 100 mg.

Błona śluzowa jamy ustnej została odkażona preparatem zawierającym chlorheksydynę, policzki pacjenta zdezynfekowane.

Zabieg wykonano w znieczuleniu nasiękowym Citocartin 100 2 ampułki (3,4 ml). Celem uniknięcia nieestetycznych blizn w strefie estetycznej poprowadzono cięcie przez szczeliny dziąsłowe zębów 13–23, dzięki czemu płat był wystarczająco mobilny i elastyczny, by w jego środku – na wysokości zębów 11 i 21 – unieść go wystarczająco wysoko. Po usunięciu zęba, degranulacji ziarniny i oczysz-

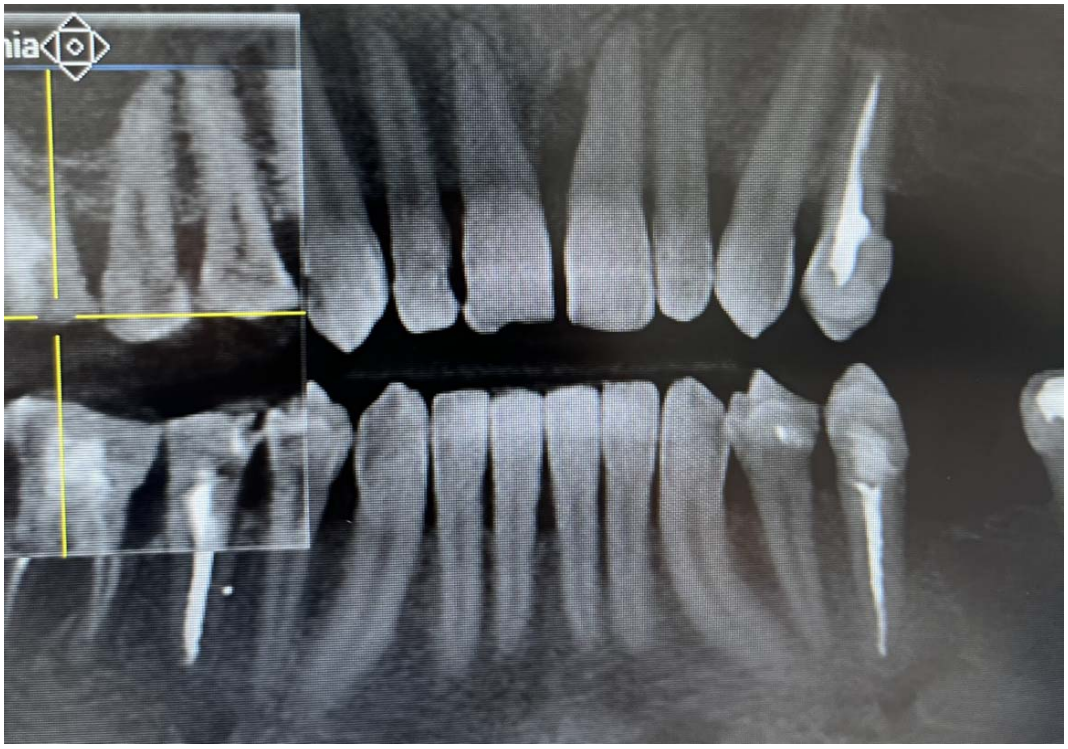

Rycina 1. Obraz radiologiczny w dniu zgłoszenia pacjenta
Figure 1. *X-ray on the 1st medical appointment*

Rycina 2. Radiologiczny obraz ubytku kostnego przy zębie 21
Figure 2. *Radiological image of missing bone around tooth 21*

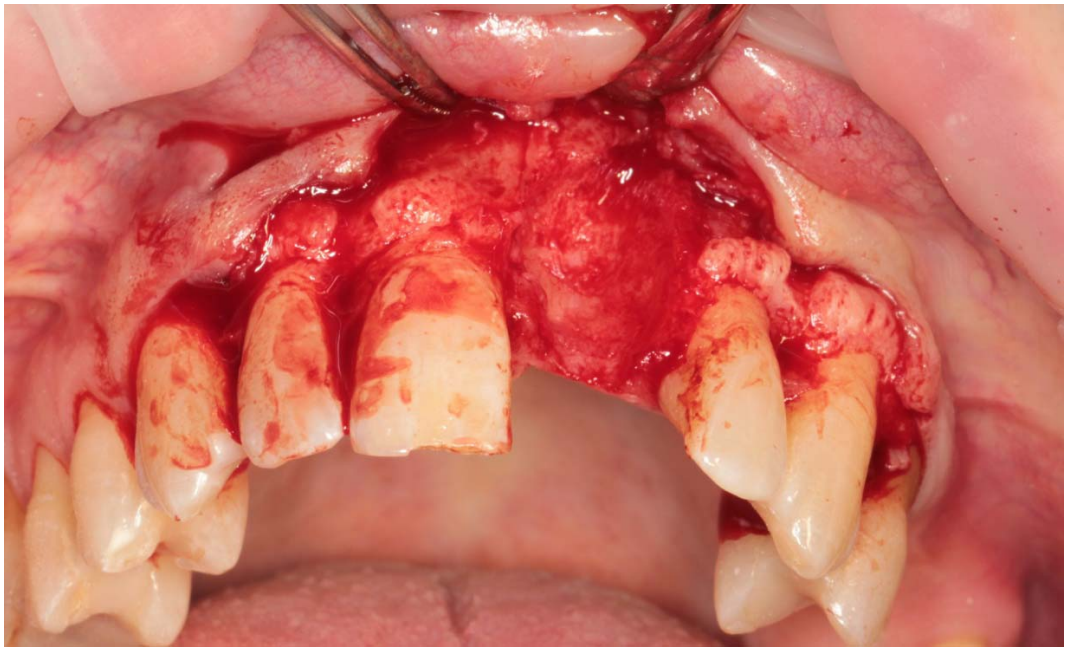

Rycina 3. Ubytek kości, stan po usunięciu zęba 21
Figure 3. *Bone loss, conditions after tooth 21 removal*

Rycina 4. Kontrolne CT śródzabiegowe; sprawdzenie osi przyszłego wszczepu
Figure 4. *Control CBCT during surgery; dental implant axis check up*

Rycina 5. Sterowana regeneracja kości – obraz CT po zabiegu i po 5 miesiącach

Figure 5. *Guided bone regeneration – CBCT after surgery and after 5 months*

Rycina 6. Uzupełnienie tymczasowe – most adhezyjny Maryland; stan po odsłonięciu implantu

Figure 6. *Temporary crown – Maryland adhesive bridge (resin-bonded fixed partial denture); conditions after implant uncovering*

czeniu ubytku oceniono, że warunki kostne są o wiele gorsze niż wynikało z oceny CBCT (**Rycina 3**), zniszczenia znacznie większe, ale objętość wyrostka była w dalszym ciągu wystarczająca do wprowadzenia wszczepu wraz z augmentacją wyrostka. Preparacja łoża pod implant przez szablon nie była w pełni możliwa – wszczep należało posadowić wyżej i umiejscowić w obrębie niezmienionej chorobowo kości wyrostka.

Po wykonaniu nawiertu pilotowego pacjenta skierowano na CBCT kontrolne (**Ryciny 4** i **5**). Po potwierdzeniu prawidłowości prowadzenia osi im-

plantu dokończono preparację zgodnie z protokołem producenta i założono wszczep śródkostny MIS C1 o wymiarach D3,75 mm x L13 mm, osiągając stabilizację pierwotną na poziomie 40 Ncm.

Celem zbliżenia krawędzi platformy protetycznej do szyjek zębów sąsiednich założono ostateczny filar jednoczasowy MIS Connect o wysokości 3 mm, zyskując możliwość augmentacji kostnej bardziej koronowo z pozostawieniem rzeczywistej krawędzi platformy implantu subkrestalnie.

W dalszej kolejności przeprowadzono mobilizację płata poprzez częściowe podcięcie okostnej połączone z jej szczotkowaniem i wydłużeniem oraz augmentację tkanek twardych z użyciem ksenograftu Bio-oss wymieszanego w proporcji 2:1 z kością autogenną pozyskaną w trakcie preparacji łoża pod implant. Augmentat zabezpieczono membraną resorbowalną Bio-gide, którą ufiksowano wewnętrznymi szwami rozpuszczalnymi średnicy 6/0 po repozycji płata i jego szyciu nićmi nierozpuszczalnymi 6/0.

Po zakończonym zabiegu wykonano skan okolicy zabiegu i wykonano natychmiastowy most typu Maryland z PMMA, metodą pośrednią w laboratorium techniki dentystycznej (**Rycina 6**). Kontrolne badania tomograficzne potwierdziło prawidłowy przebieg osi implantu oraz właściwe położenie augmentatu w obrębie wyrostka.

Na czas gojenia po zabiegu u pacjenta wdrożono antybiotykoterapię: amoksiklav 625 w dawce trzy razy dziennie przez tydzień. Gojenie przebiegło pomyślnie, pacjent poza obrzękiem wargi nie zgłaszał większych dolegliwości.

CBCT kontrolne wykonano po 30 i 90 dniach od zabiegu. Po upływie 6 miesięcy wykonano odsłonięcie implantu metodą roll flap, a po kolejnym miesiącu założono przykręcaną koronę tymczasową. W dalszej kolejności planowana jest modyfikacja profilu wyłaniania i stosownie do potrzeb – dodatkowa augmentacja tkanek miękkich przed przygotowaniem ostatecznej korony.

Dyskusja

Urazy zębów stałych z zakończonym rozwojem korzenia, w odróżnieniu od zębów na wcześniejszych etapach rozwoju, zdecydowanie gorzej rokują na samoistne wygojenie [15, 16]. Badania dowodzą, że nawet 50% przypadków kończy się powikłaniami, z których najczęstszym jest martwica miazgi [17]. Wbrew pozorom uraz polegający nawet na krótkotrwałej intruzji zęba zwykle prowadzi do zmian w obrębie: kości wyrostka zębodołowego, cementu korzeniowego i pęczka naczyniowo-nerwowego. Różne źródła podają podobnie wysoki, tj. 85% do 100%, odsetek powikłań po takich urazach [10, 18, 19].

W zależności od typu urazu drogi postępowania są różne [20] i obejmują: obserwacje, unieruchamianie, leczenie zachowawcze, leczenie kanałowe lub nawet usunięcie zębów nierokujących na długoczasowe zachowanie w jamie ustnej.

Dla urazów o charakterze nadwichnięcia zwykle proponuje się działania zachowawcze – obserwacje i ewentualnie szynowanie na 2 tygodnie; z kolei przy intruzji zaleca się głównie obserwacje w kierunku samoistnej repozycji zęba [20].

W omawianym przypadku najbardziej prawdopodobny wydaje się przebieg od urazu o charakterze nadwichnięcia, częściowego zwichnięcia lub intruzji zęba z następującymi później infekcją bakteryjną, obumarciem miazgi i zespołem endo-perio. W znaczący sposób osłabiło to tkanki przyzębia i sprawiło, że kolejny uraz mechaniczny skończył się odroczoną utratą zęba.

Dla przypadków endo-perio o pierwotnie endodontycznej przyczynie leczeniem z wyboru jest wyłącznie leczenie kanałowe [21], bez ingerencji w tkanki przyzębia, a obserwacje poczynione w okresie 4–6 miesięcy powinny pokazać gojenie w obrębie kieszeni przyzębnych i regenerację kości. Z kolei jeśli można podejrzewać etiologię mieszaną, włączyć należy również zabiegi z zakresu periodontologii i periochirurgii [22]. Rokowania jednak maleją, a ryzyko utraty zęba rośnie.

Badania różnych autorów wskazują, że usunięcie zęba z następującą bezpośrednio potem implantacją powinno być „złotym standardem" postępowania, szczególnie w strefie estetycznej [23]. Planując takie uzupełnienie, należy stosować się do następujących wytycznych: brak wysięku ropnego, zdrowe tkanki przyzębia brzeżnego, brak chorób upośledzających gojenie (np. cukrzycy), wystarczająca objętość tkanki kostnej [14].

Po spełnieniu powyższych można przystąpić do planowania zabiegu, przy czym obserwacje zarówno wielu ośrodków naukowych, jak i pojedynczych klinicystów na pierwszym miejscu stawiają planowanie na podstawie CBCT i skanów zewnątrzustnych, co daje możliwość zaprojektowania szablonu chirurgicznego i przeprowadzenia zabiegu w sposób przewidywalny w pełnej nawigacji [24]. Autorzy wielu publikacji są zgodni co do tego, że sposób usunięcia zęba, zastosowanie właściwych technik augmentacji tkanek miękkich i twardych oraz właściwe pozycjonowanie implantu pomagają w osiągnięciu bardzo dobrego efektu funkcjonalnego i estetycznego [14].

Podsumowanie

Przedstawiony przypadek prezentuje, jak z wykorzystaniem nowoczesnych i sprawdzonych w implantologii technik w zadowalający sposób zaopatrzyć chirurgicznie i protetycznie pacjenta, który w wyniku powikłań pourazowych utracił centralny siekacz szczęki.

Oświadczenia

Oświadczenie dotyczące konfliktu interesów
Autorzy deklarują brak konfliktu interesów w autorstwie oraz publikacji pracy.

Źródła finansowania
Autorzy deklarują brak źródeł finansowania.

Piśmiennictwo

[1] Kinirons MJ, Boyd DH, Gregg TA. Inflammatory and replacement resorption in reimplanted permanent incisor teeth: A study of the characteristics of 84 teeth. Endod Dent Traumatol. 1999;15:269-72.
[2] Lam R. Epidemiology and outcomes of traumatic dental injuries: A review of the literature. Aust Dent J. 2016;61(Suppl. 1):4-20.
[3] Huelke DF, Crompton CP. Facial injuries in automobile crashes. J Oral Maxillofac Surg. 1983;41:241–4.
[4] Fasola AO, Lawoyin JO, Obiechina AE, Arotiba FT. Inner city maxillofacial fractures due to road traffic accidents. Dent Traumatol. 2003;19:2–5.
[5] Thompson DC, Rivara FP, Thompson R. Helmets for preventing head and facial injuries in bicyclists. Cochrane Database Syst Rev. 2000;1999(2):CD001855.
[6] Breik O. Discuss how the management of trauma to the dentition is influenced by the type and severity of injury. Aust Endod J. 2008;34:120-5.
[7] Andreasen JO. Luxation of permanent teeth due to trauma. A clinical and radiographic follow-up study of 189 injured teeth. Scand J Dent Res. 1970;78:273-86.
[8] Al-Badri S, Kinirons M, Cole B, Welbury R. Factors affecting resorption in traumatically intruded permanent incisors in children. Dent Traumatol. 2002;18:73-6.
[9] Hecova H, Tzigkounakis V, Merglova V, Netolicky J. A retrospective study of 889 injured permanent teeth. Dent Traumatol. 2010;26:466-75.
[10] Andreasen FM, Pedersen BV. Prognosis of luxated permanent teeth-the development of pulp necrosis. Endod Dent Traumatol. 1985;1:207-20.
[11] Adriaens PA, De Boever JA, Loesche WJ. Bacterial invasion in root cementum and radicular dentin of periodontally diseased teeth in humans.A reservoir of periodontopathic bacteria. J Periodontol. 1988;59(4):222–30.
[12] Mandel E, Machtou P, Torabinejad M. Clinical diagnosis and treatment of endodontic and periodontal lesions. Quintessence Int. 1993;24(2):135–9.
[13] Jenkins WM, Allan CJ. 3rd ed. California: Wright Publishing Company; 1994. Guide to Periodontics. 146–52.
[14] Chesterman J, Chauhan R, Patel M, et al. The management of traumatic tooth loss with dental implants: Part 1. Br Dent J. 2014;217:627–633.
[15] Trope M. Treatment of the immature tooth with a non-vital pulp and apical periodontitis. Dent Clin North Am. 2010;54:313–24.
[16] Chueh LH, Ho YC, Kuo TC, Lai WH, Chen YH, Chiang CP. Regenerative endodontic treatment for necrotic immature permanent teeth. J Endod. 2009;35: 160–4.
[17] Sandalli N, Cildir S, Guler N. Clinical investigation of traumatic injuries in Yeditepe University, Turkey during the last 3 years. Dent Traumatol. 2005;21:188-94.
[18] Andreasen JO, Bakland LK, Andreasen FM. Traumatic intrusion of permanent teeth. Part 2. A clinical study of the effect of preinjury and injury factors, such as sex, age, stage of root development, tooth location, and extent of injury including number of intruded teeth on 140 intruded permanent teeth. Dent Traumatol. 2006;22:90-8.
[19] Humphrey JM, Kenny DJ, Barrett EJ. Clinical outcomes for permanent incisor luxations in a pediatric population. I. Intrusions. Dent Traumatol. 2003;19: 266-73.
[20] Bourguignon C, Cohenca N, Lauridsen E, Flores MT, O'Connell AC, Day PF, Tsilingaridis G, Abbott PV, Fouad AF, Hicks L, Andreasen JO, Cehreli ZC, Harlamb S, Kahler B, Oginni A, Semper M, Levin L. International Association of Dental Traumatology guidelines for the management of traumatic dental injuries: 1. Fractures and luxations. Dent Traumatol. 2020 Aug;36(4):314-330.
[21] Whyman RA. Endodontic-periodontic lesions.Part I: Prevalence, aetiology, and diagnosis. N Z Dent J. 1988;84(377):74–7.
[22] Rotstein I, Simon JH. Diagnosis, prognosis and decision-making in the treatment of combined peri-odontal-endodontic lesions. Periodontol 2000. 2004;34:165–203.
[23] Lindeboom JA, Tjiook Y, Kroon FH. Immediate placement of implants in periapical infected sites: a prospective randomized study in 50 patients. Oral Surg Oral Med Oral Pathol Oral Radiol Endod. 2006;101:705–710.
[24] Dioguardi M, Spirito F, Quarta C, Sovereto D, Basile E, Ballini A, Caloro GA, Troiano G, Lo Muzio L, Mastrangelo F. Guided Dental Implant Surgery: Systematic Review. Journal of Clinical Medicine. 2023.

Zaakceptowano do edycji: 27-11-2023
Zaakceptowano do publikacji: 19-12-2023

Adres do korespondencji:
klchstom@ump.edu.pl
mateusz.tarnowski@ump.edu.pl